

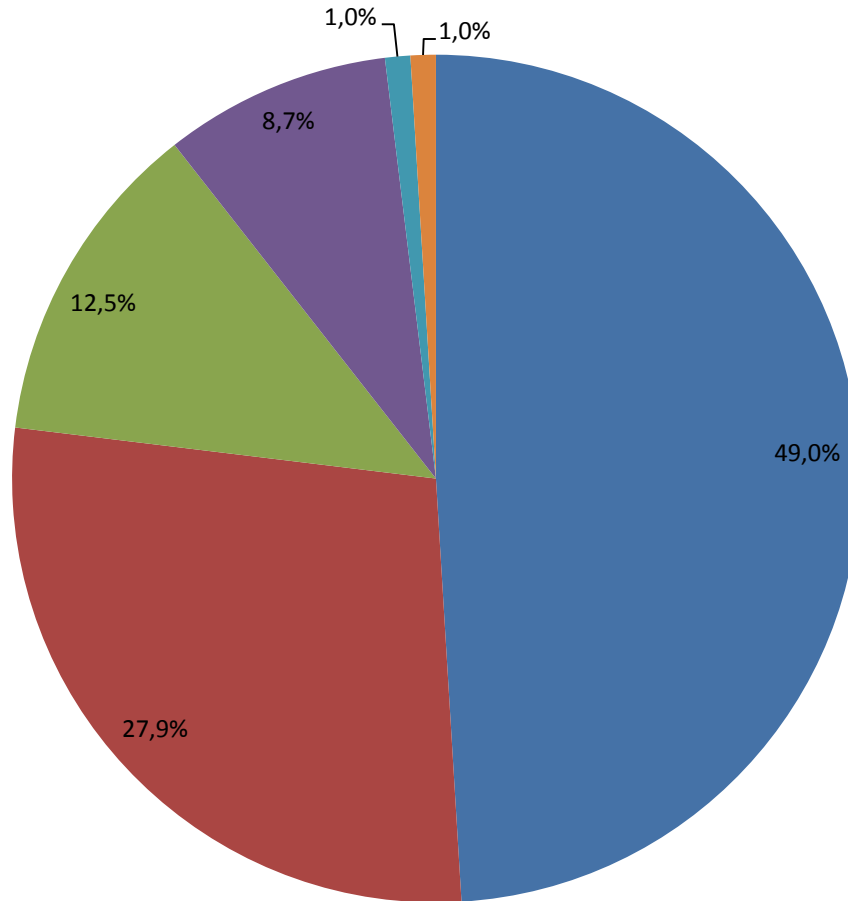
Enquête ELECTRA 2015

Primoimplantation de stimulateur simple et double chambre

Remerciements

DRS: BARRAUD, BOVEDA, LE FRANC, PASQUIÉ, SAGNOL, DOMPNIER, ABBEY, ALONSO, AMARA, MILHEM, BAROUDI, BARRI, MARUAN, BASTARD, BORDACHAR, BOUET, BREMONDY, BRIAND, FLORENT, BRU, BUFFLER, SEBASTIEN, BUN, CHALVIDAN, CHEGGOUR, COMBES, NICOLAS, COPIE, D GRAS, DA COSTA, DE GUILLEBON, DEHARO DEPLAGNE, HIDOUD, SCANU, DUPARC, DUVERNAY DEBIN, ELBAZ, EXTRAMIANA, FATEMI, FOSSATI, FRANCESCHI, FROMENTIN, GACEM, GARRIGUE, GEORGER, GIRARDOT, GRIFFET, GUENOUN, HALIMI, HENO, POTY, HIDDENLUCET, IRLES, JAUVERT, JESEL, JOURDA, FAUGIER, HERMIDA, KLUG, FAUCHIER, LANDE, LAURENT, LAZARUS, LE GOANVIC, LECLERCQ, LELLOUCHE, LIPRANDI, MABO, PHILIPPE, MALUSKI, MANSOURATI, MARQUIE, MASSOURE, MESTRE-FERNANDES, MOKRANI, MOUBARA,K MOUHOU, SADOUL, OLLITRAULT, MAURY, PEYROL, PONS, POUEYMIDANETTE, PREVOT, RABAH, RAGUIN, RAMIARAMANANA, REUTER, RITTER, RIVAGORDA, ROLLIN, S COMBES, SALUDAS, SAVOURÉ, SEBBAH, SEITZ, SOMODY, STEINBACH, SULTAN, TAIEB, TARAMASCO, TARLET, THEODORE, TIBI, TREGUER, VAUGRENARD, VERHAEGHE, VICTOR, ZANNAD, ZERROUK et M MARECHAL

Coté Première Implantation



A gauche

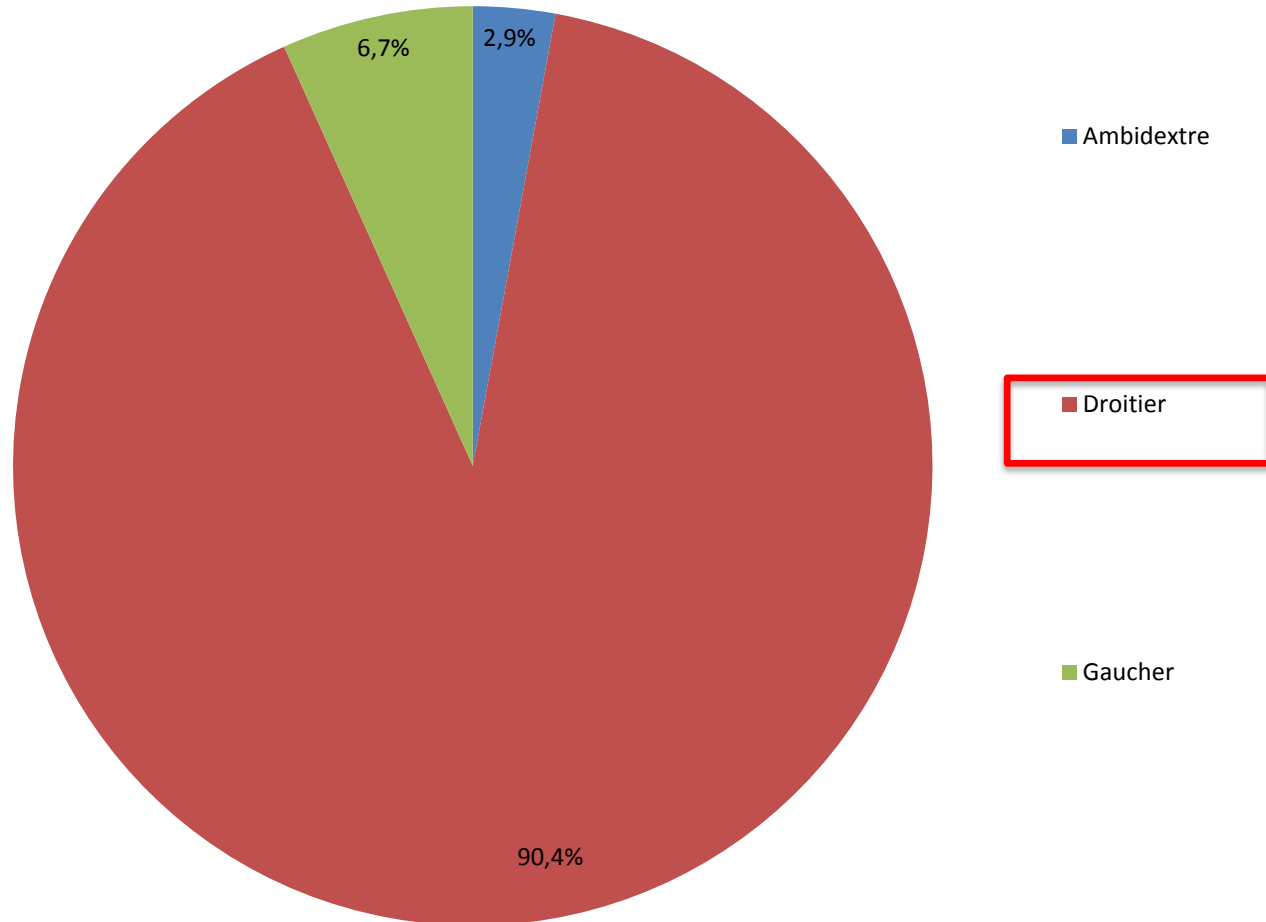
A droite

Dépend du bras dominant

Non standardisé

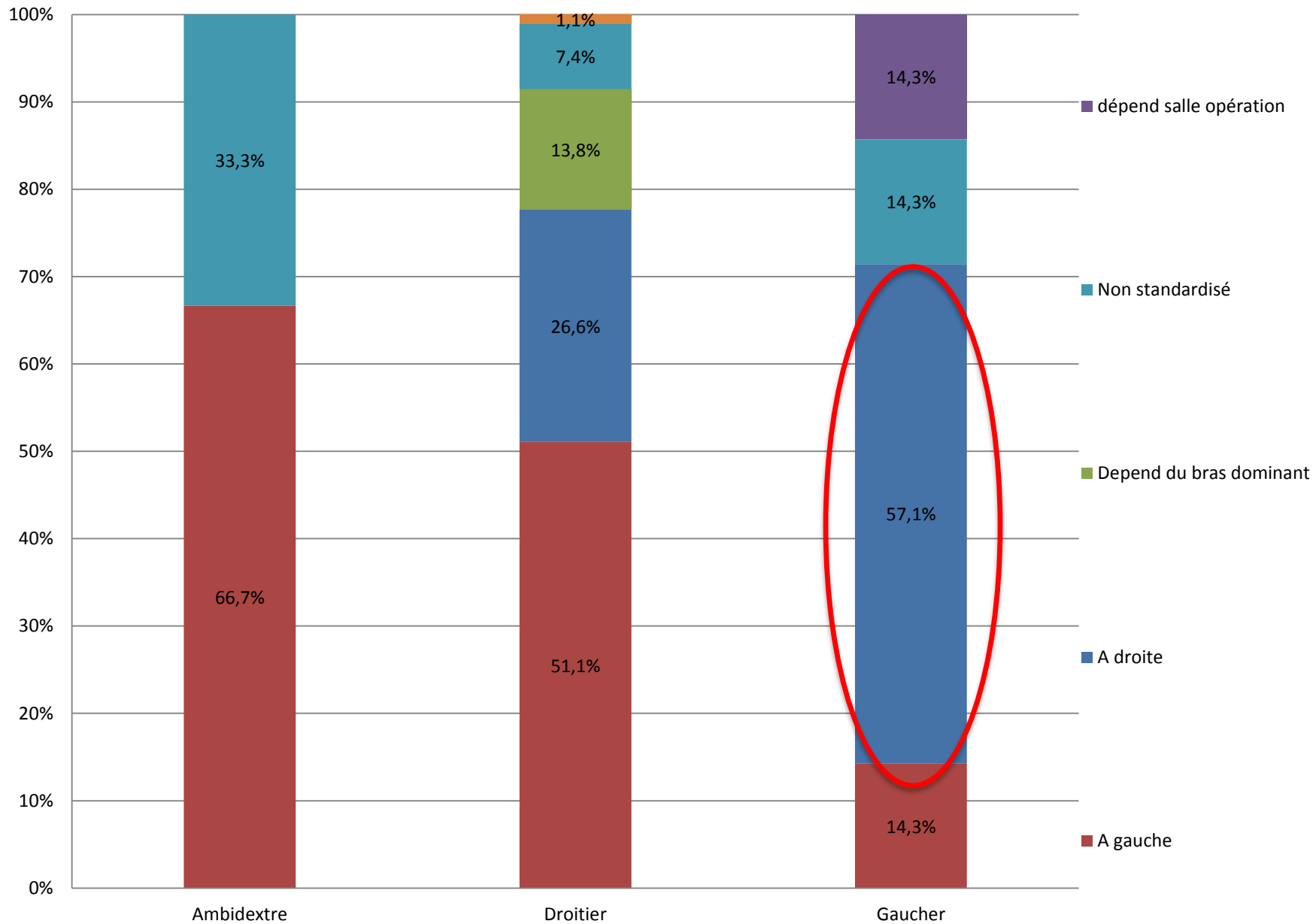
Dépend salle opération

Coté dominant médecin

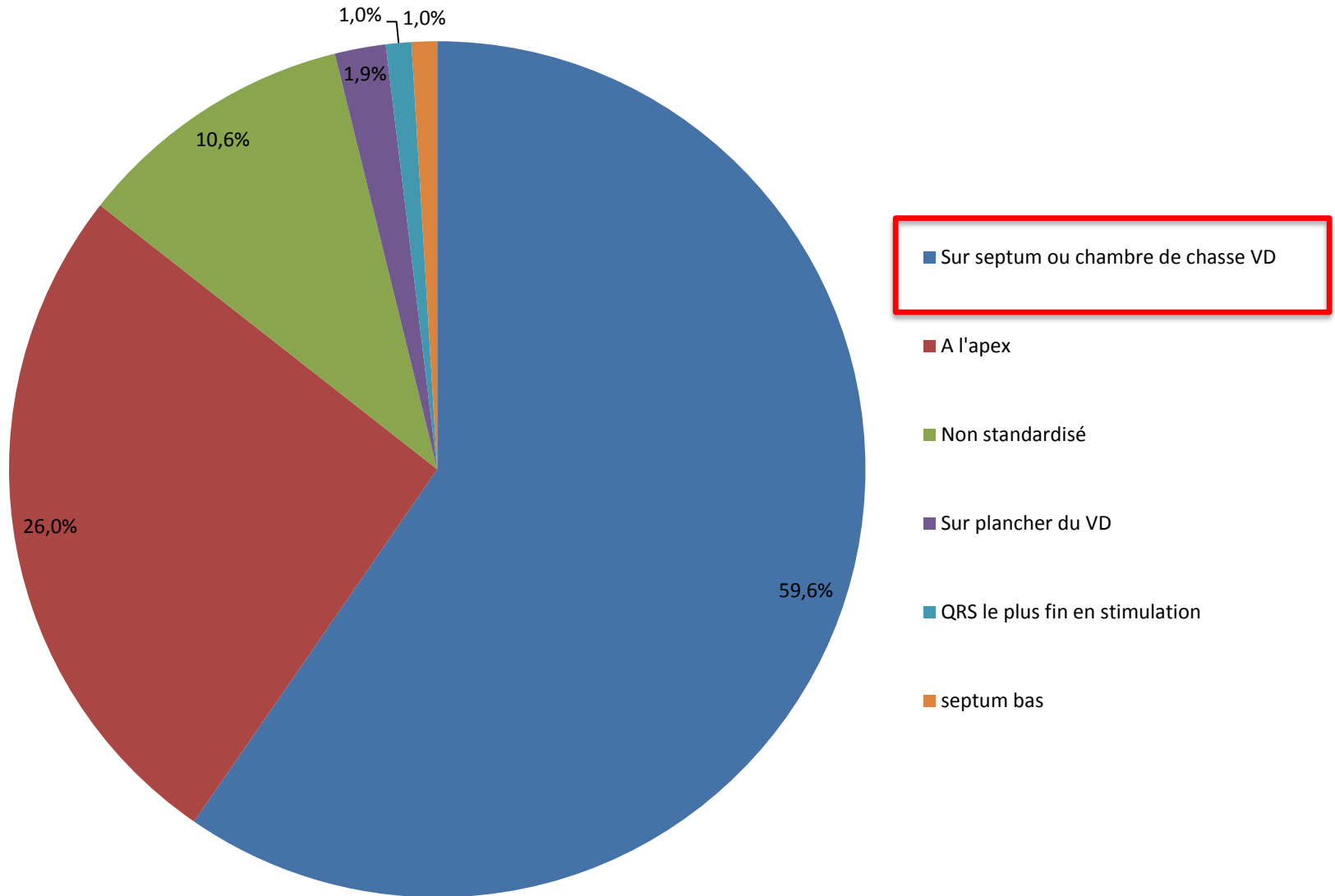


10 % gauchers population
5 des 7 derniers présidents américains
Carter Reagan, G Bush père, Clinton et Barack Obama
<http://www.lesgauchers.com>

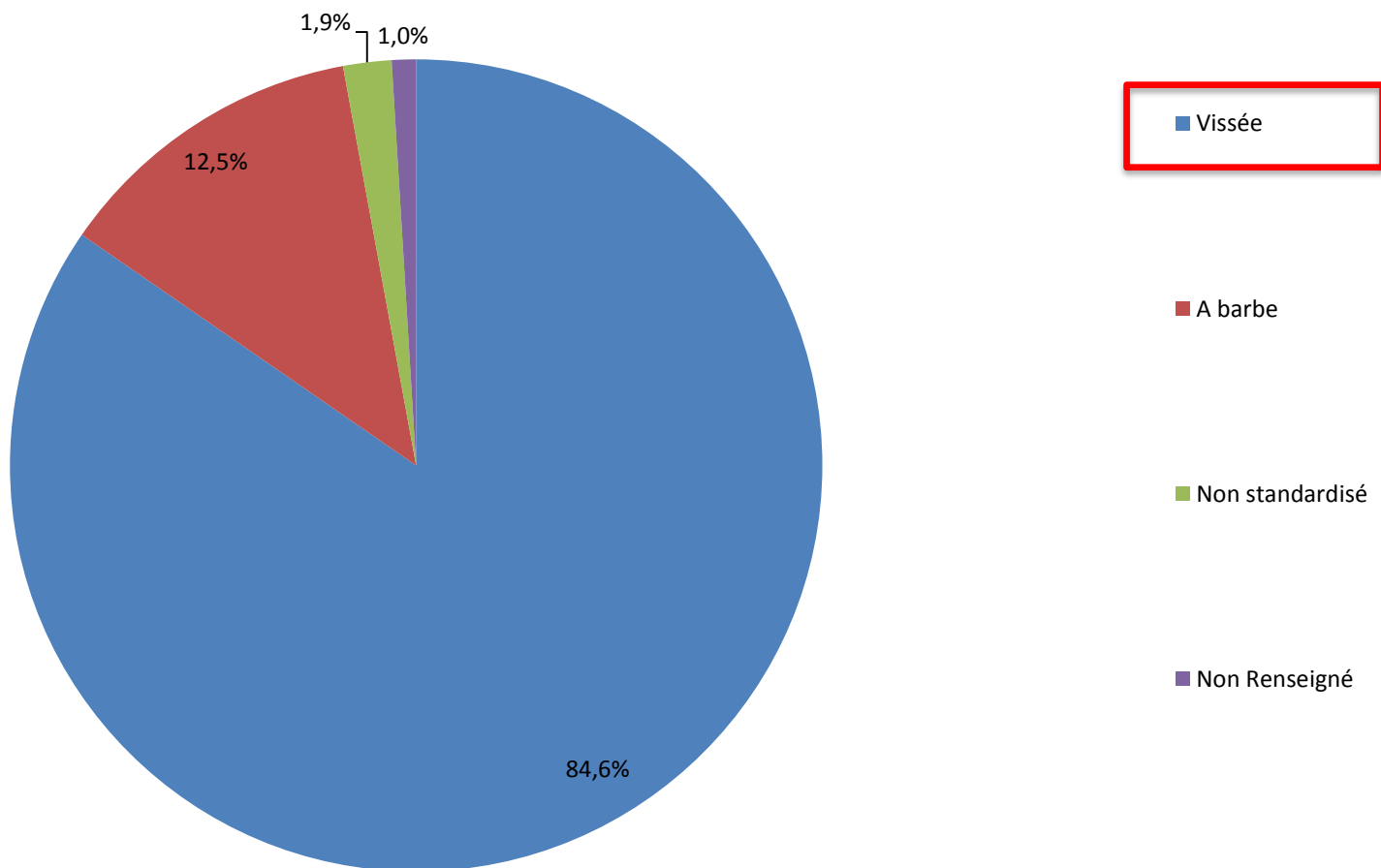
Coté Première Implantation



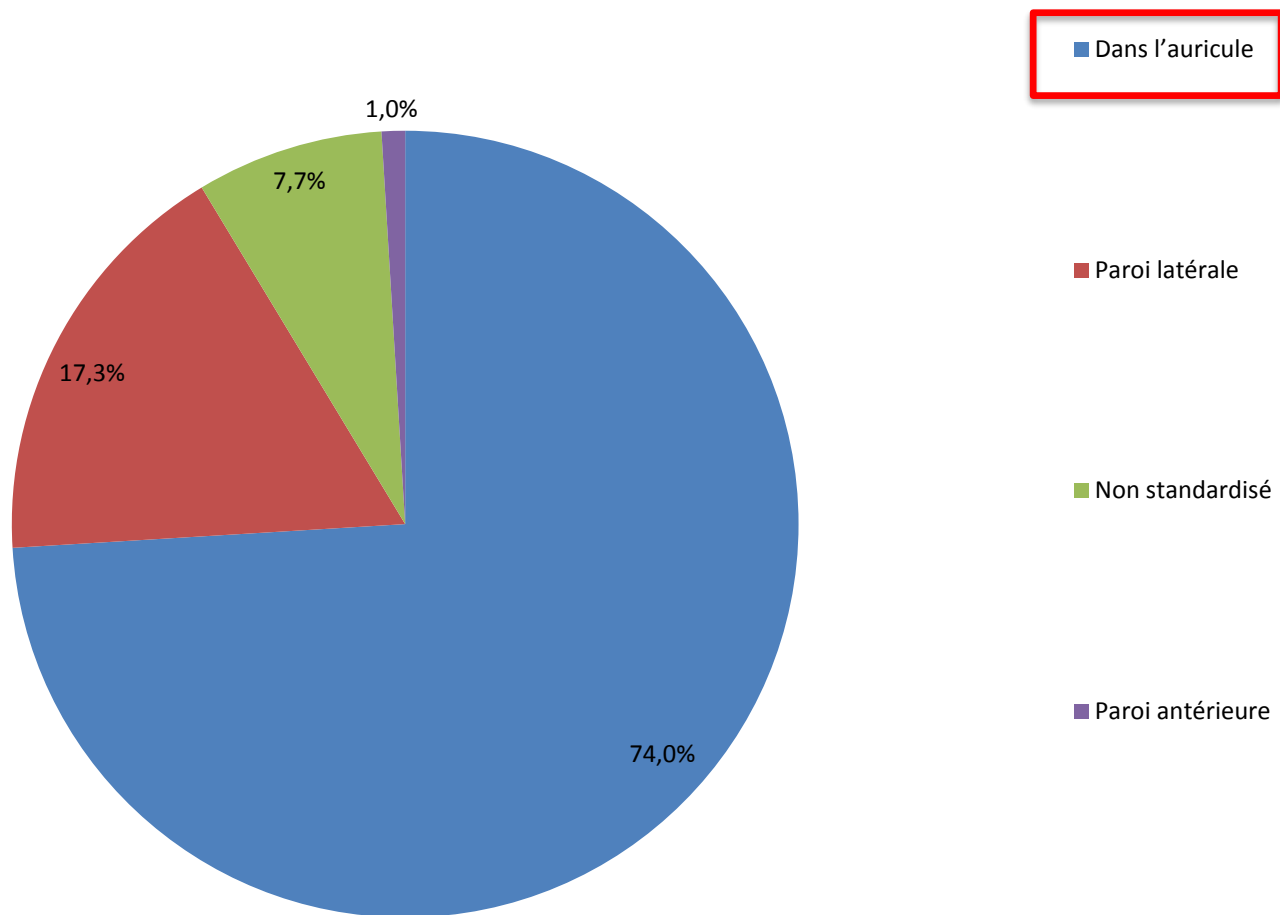
Implantation de la sonde VD en l'absence d'insuffisance cardiaque



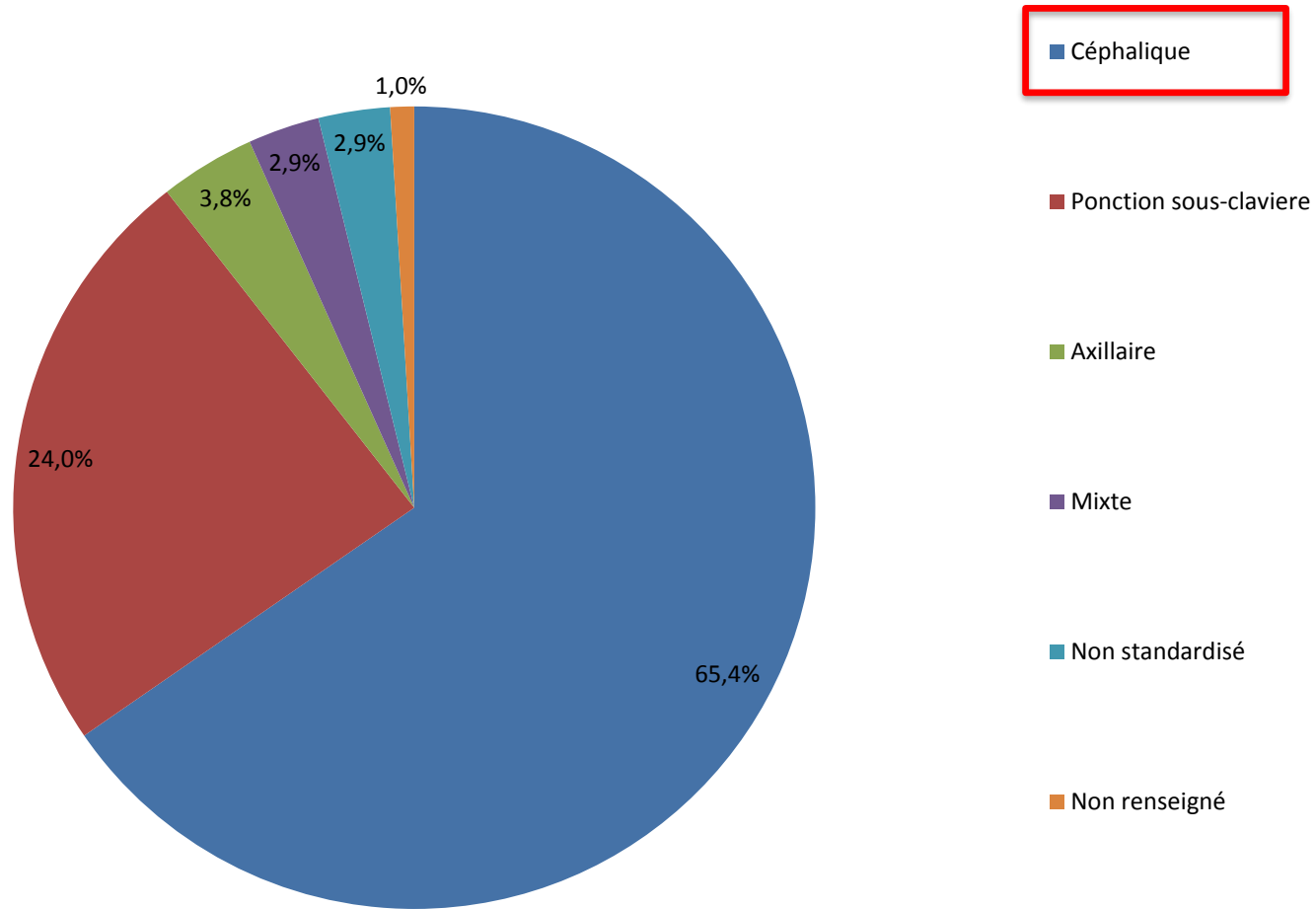
Implantation de la sonde ventriculaire droite



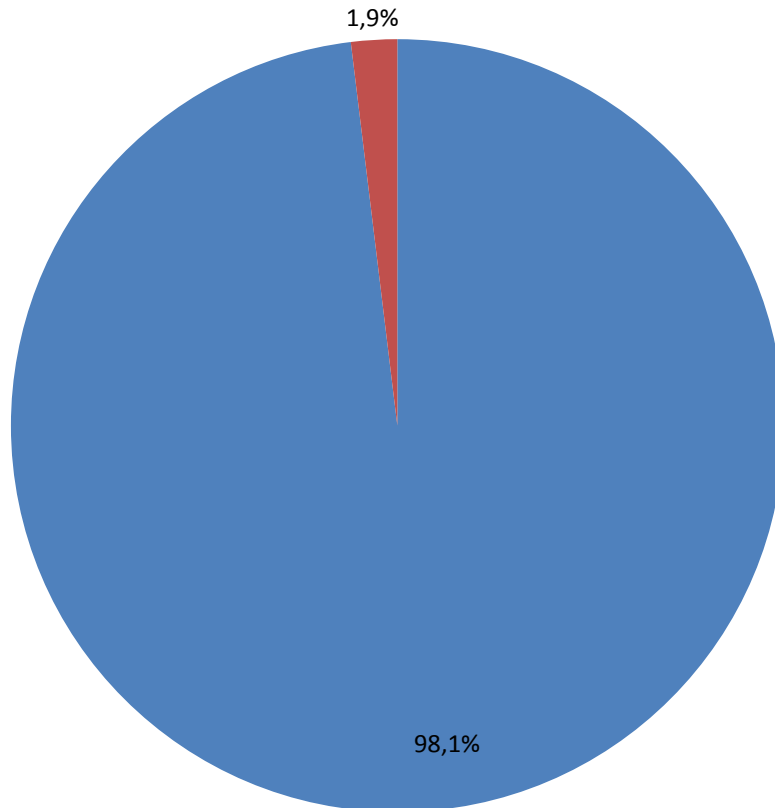
Implantation de la sonde auriculaire en première intention



Abord de première intention



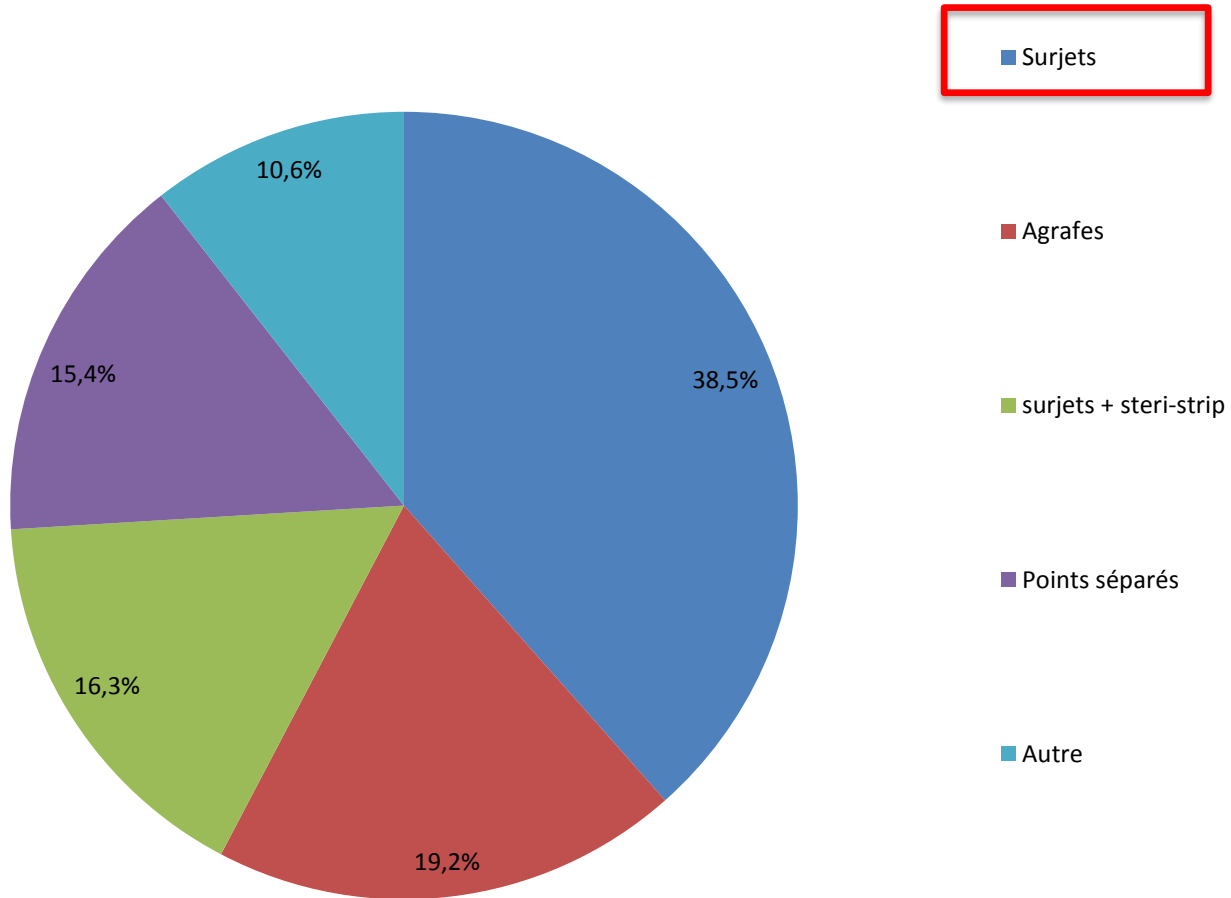
Fermeture lors de la suture



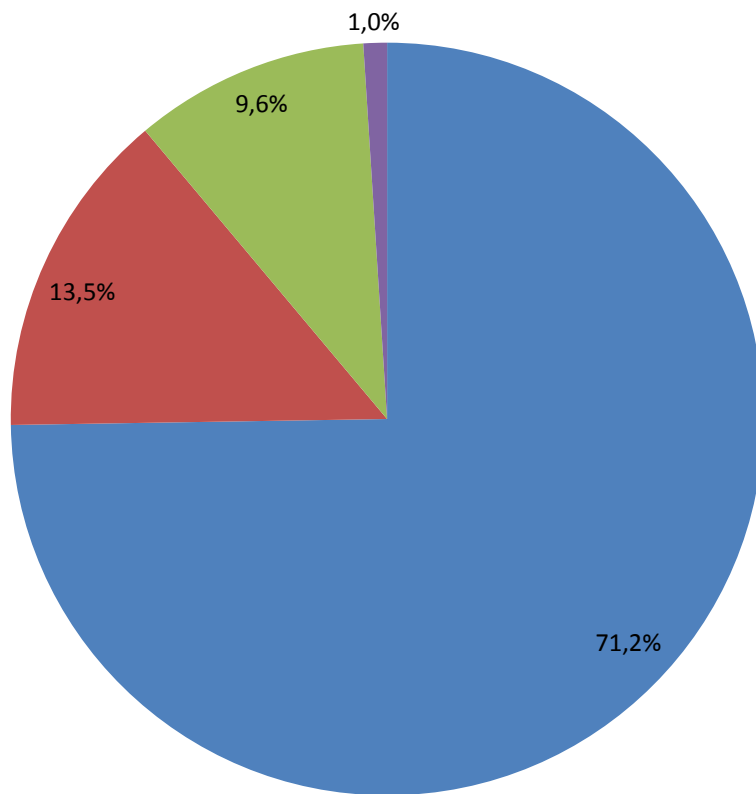
■ Le plan profond et superficiel

■ Le plan profond seulement

Fermeture du plan superficiel



Cicatrice



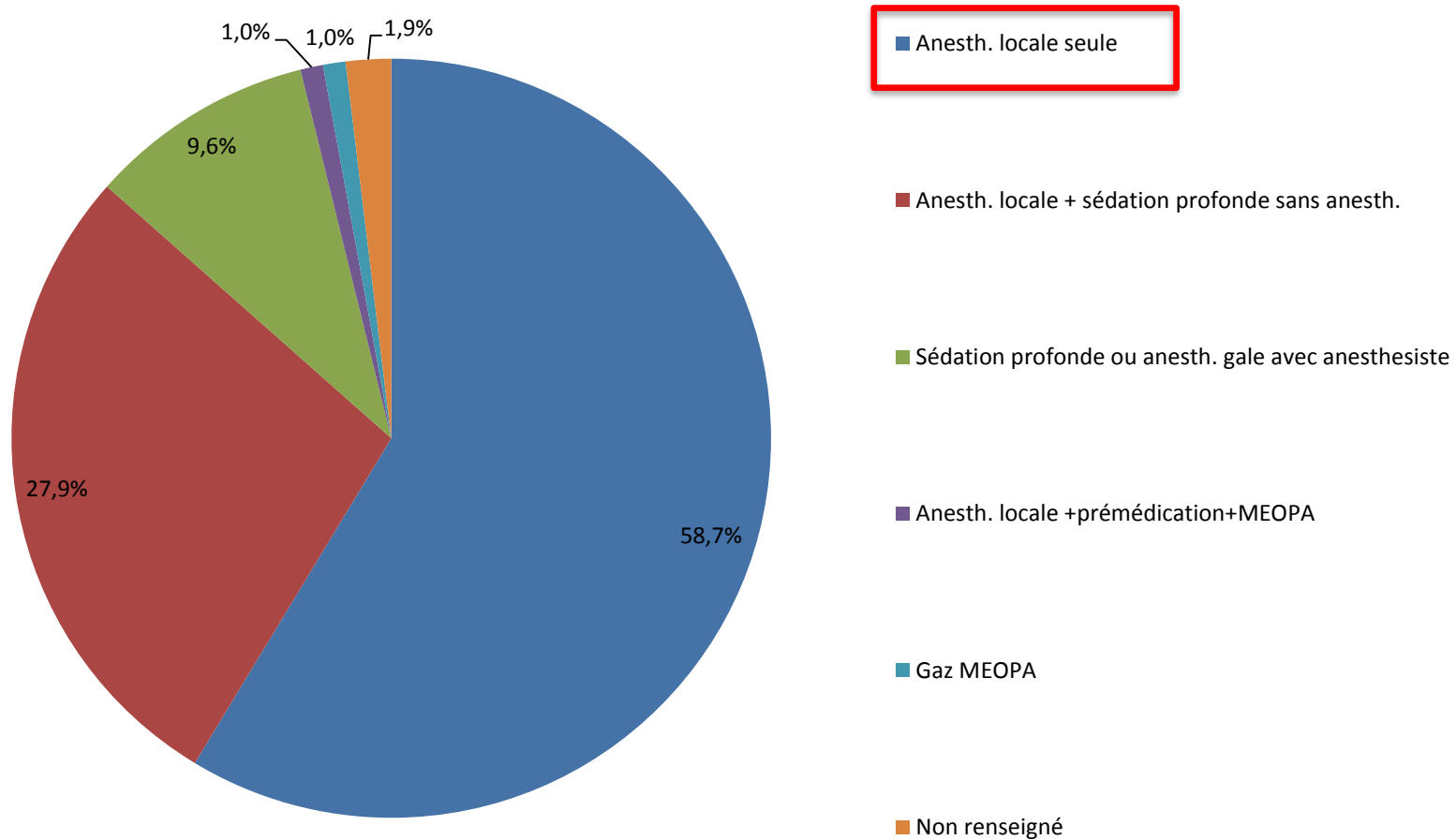
■ Pansement refait par IDE en externe plusieurs fois

■ Pansement non refait jusqu'au contrôle cicatrice(J10 à J15)

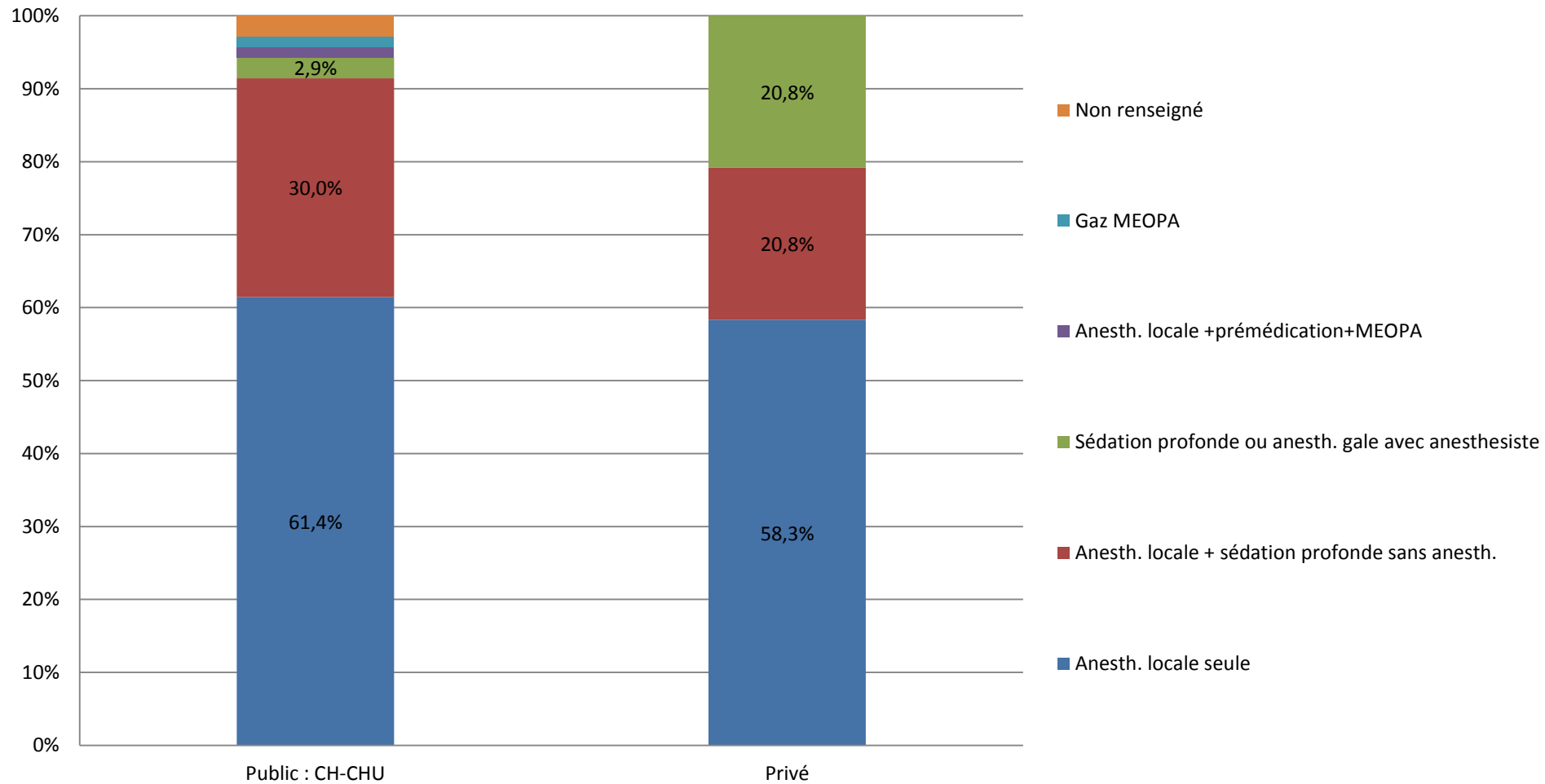
■ Pas de pansement car colle et points résorbables

■ Autre

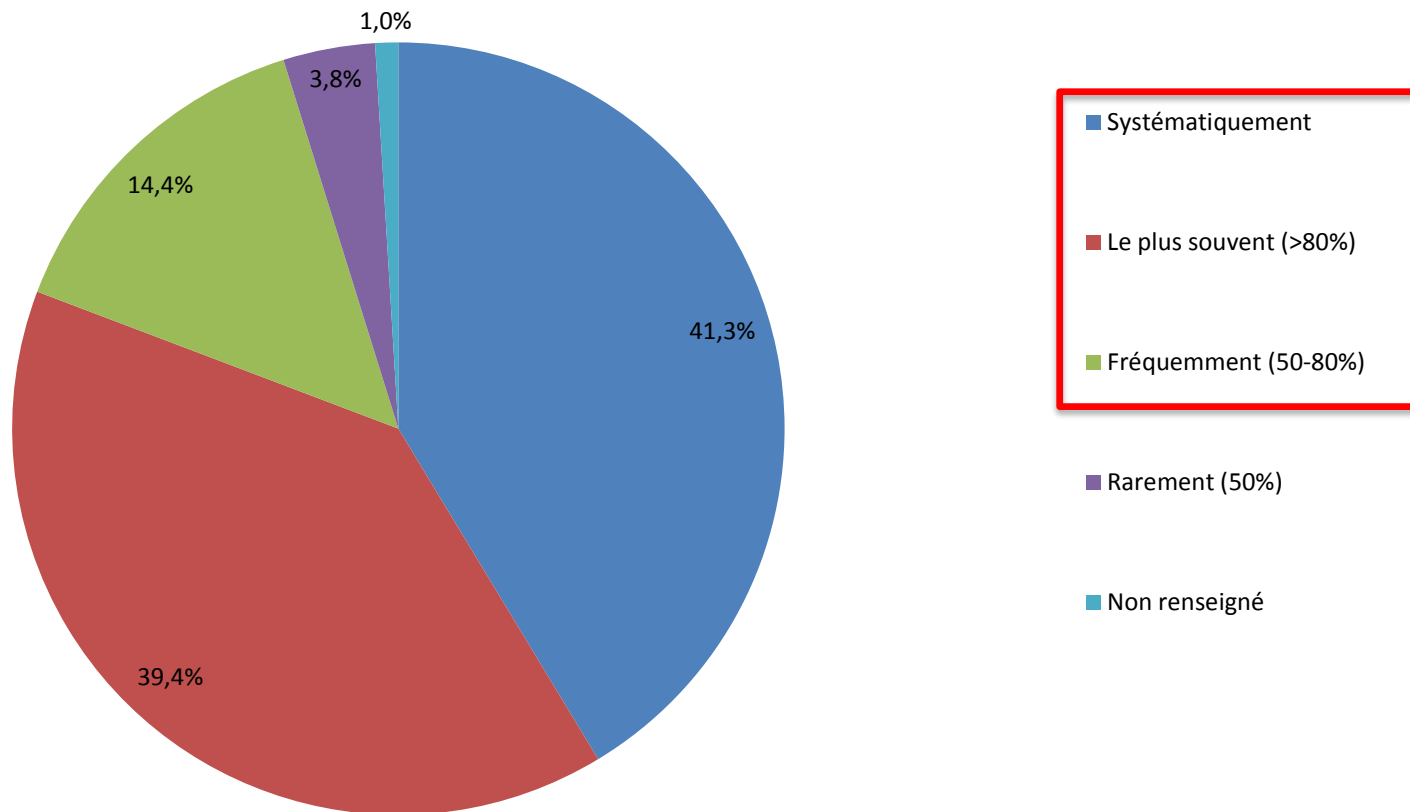
Analgesie perprocedure




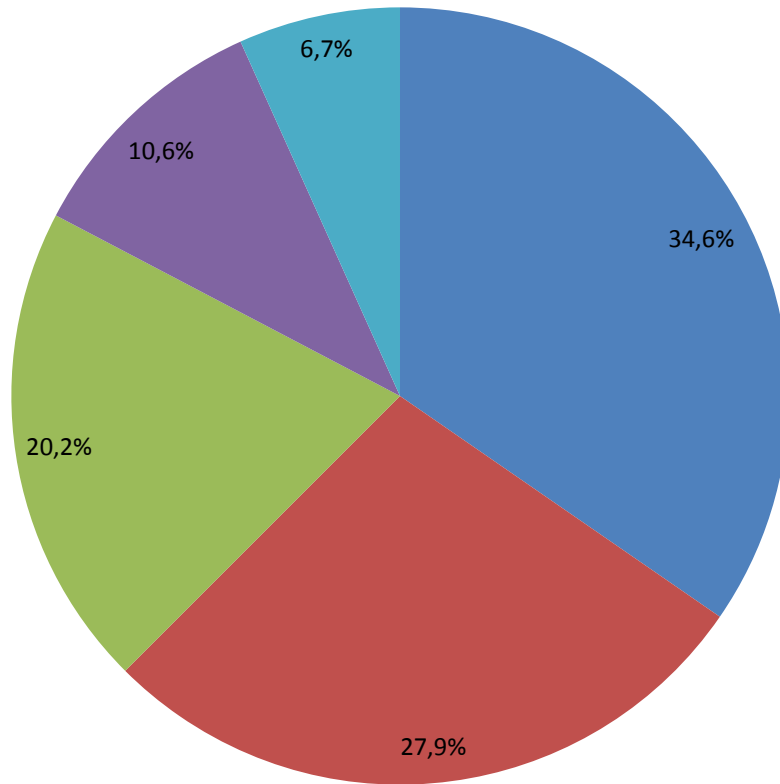
Analgésie perprocedure



Primoimplantations avec des boîtiers IRM compatibles (sur la dernière année)



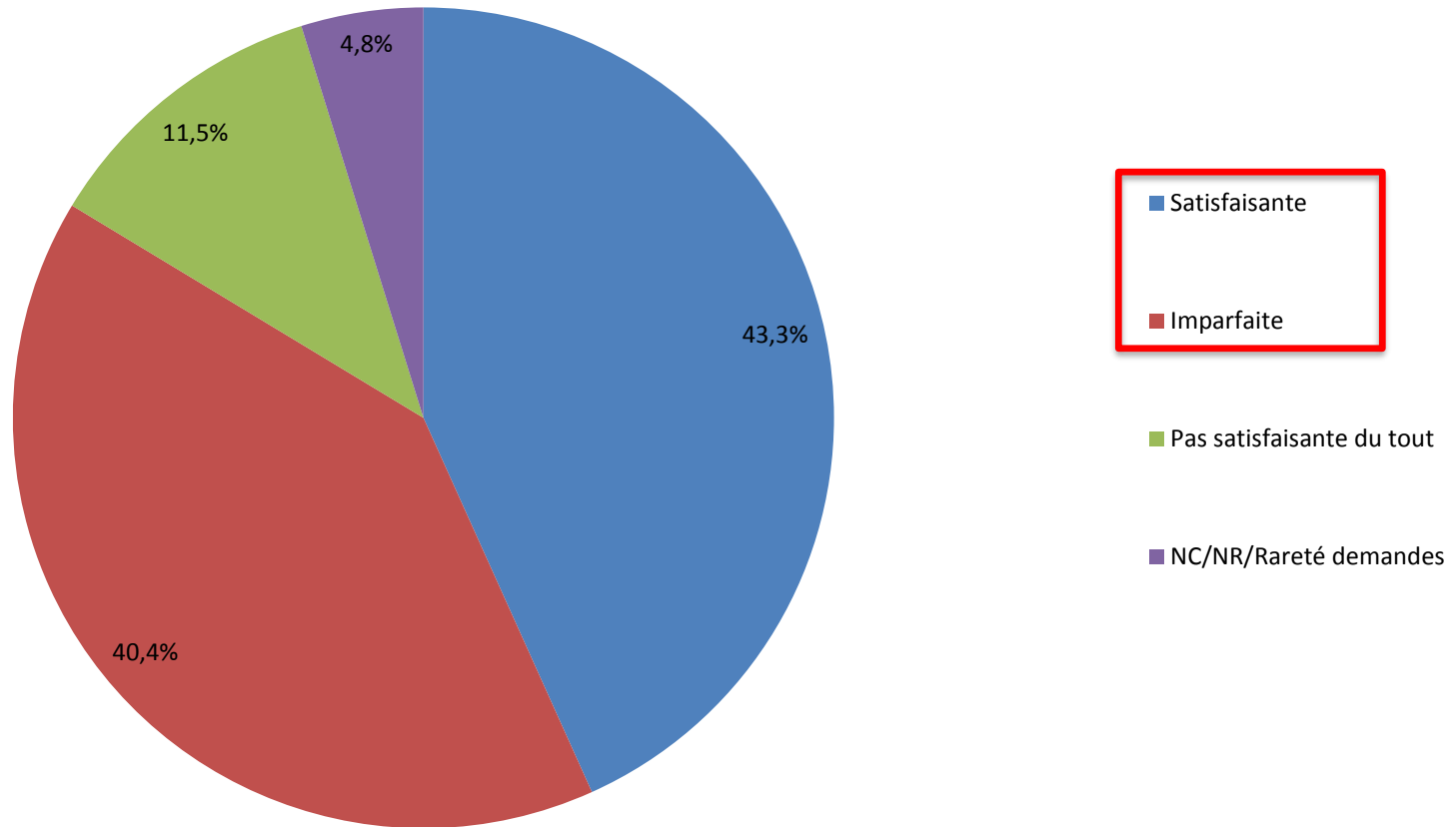
Implantation de sondes du même constructeur



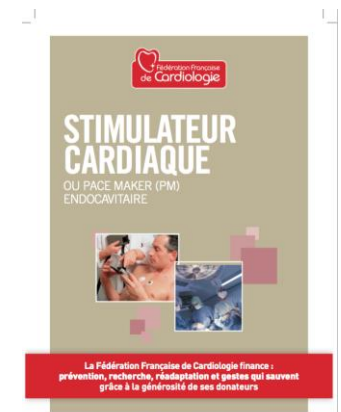
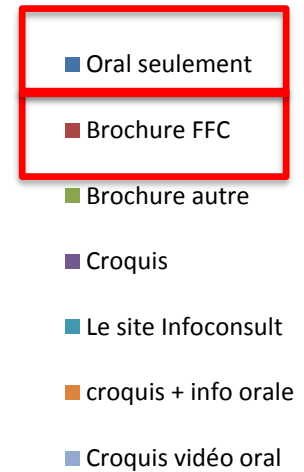
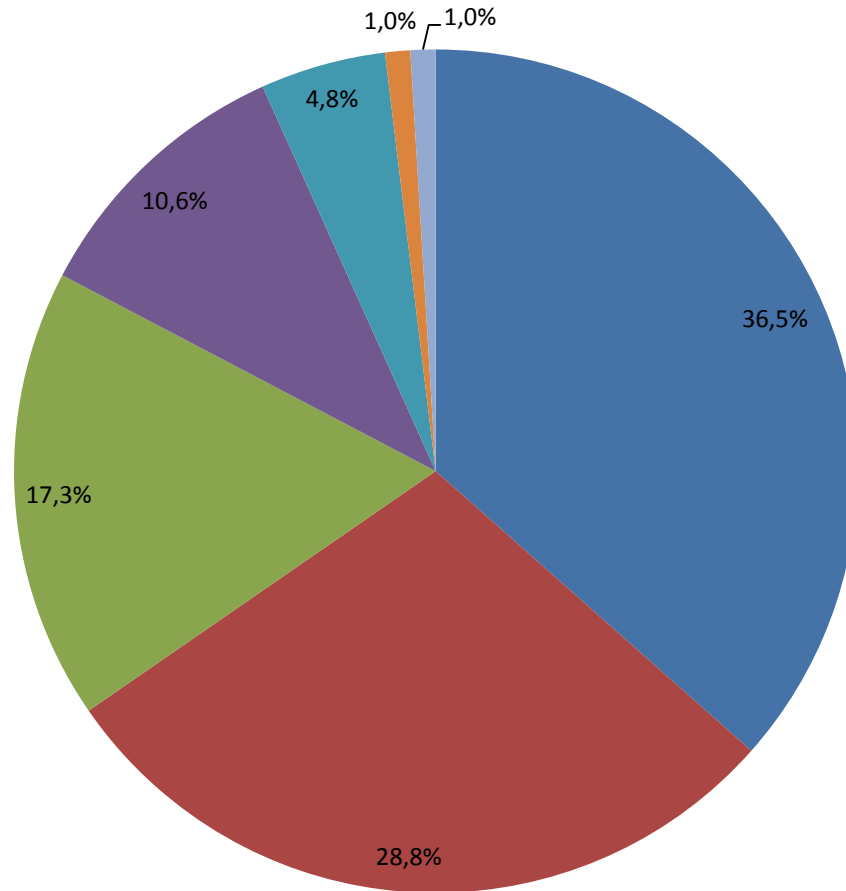
■ Rarement (50%)

■ Jamais ou presque

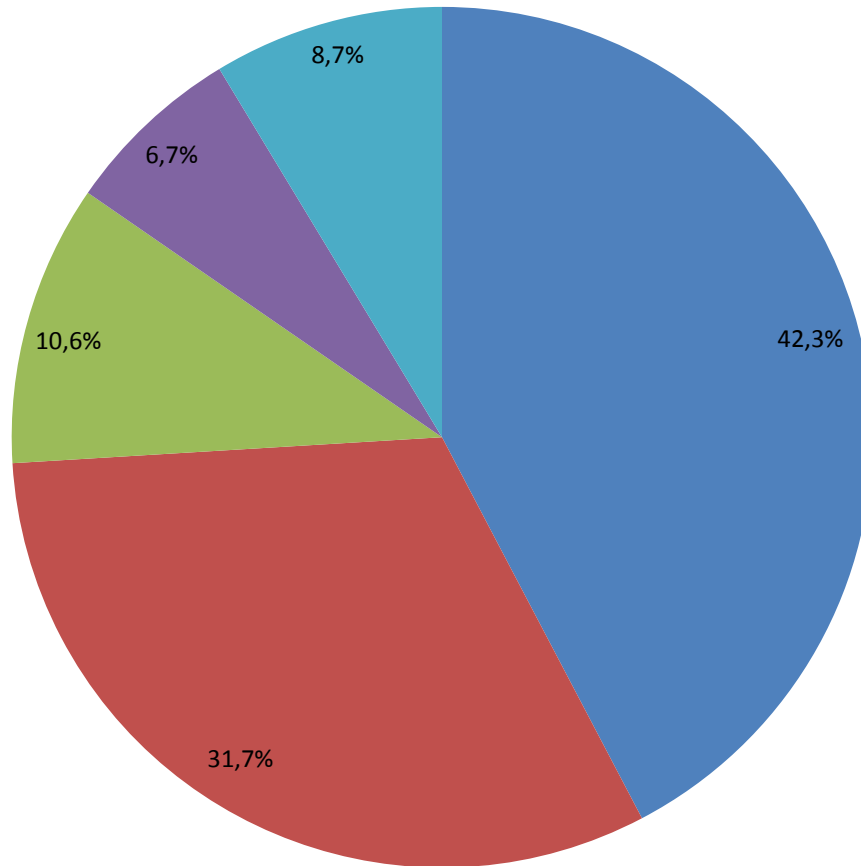
Coordination avec les radiologues



Information en consultation au patient sur la procédure d'implantation



Information en consultation au patient sur les risques de la procédure (consentement éclairé)



■ Document imprimé de la SFC

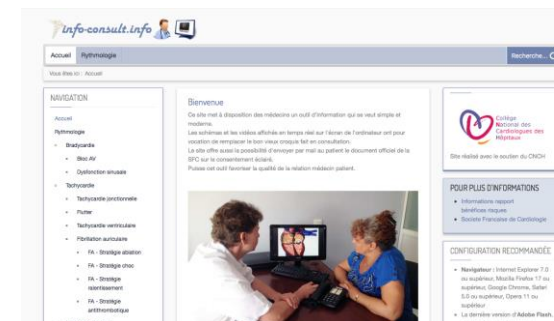
■ Aucun document

■ Document interne

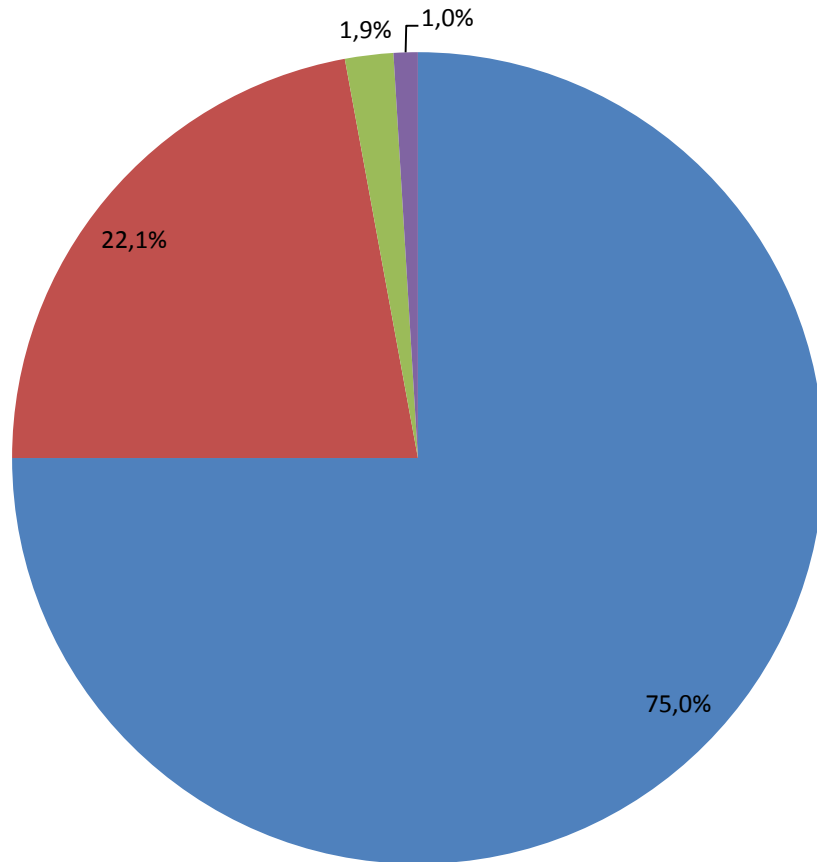
■ Document la SFC par mail via infoconsult

■ Non standardisé

<http://www.info-consult.info>



Pendant l'hospitalisation, Support d'information du consentement éclairé



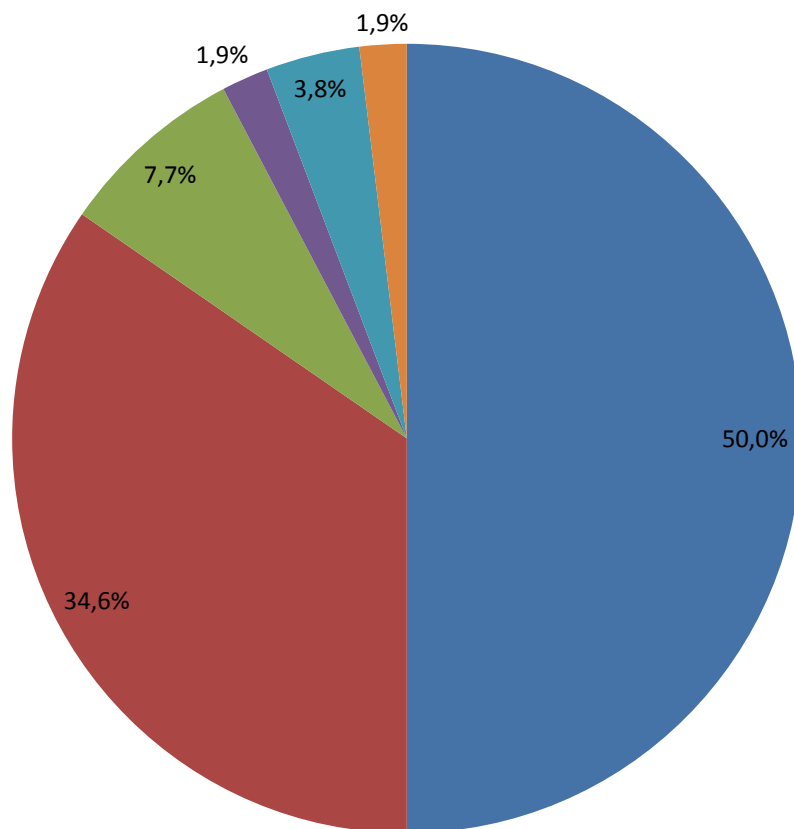
Document imprimé SFC

Document interne

Aucun document

Non renseigné

Pendant l'hospitalisation, Brochure d'information sur l'implantation



■ Le document édité par la FFC


■ Oui un document du centre

■ Non

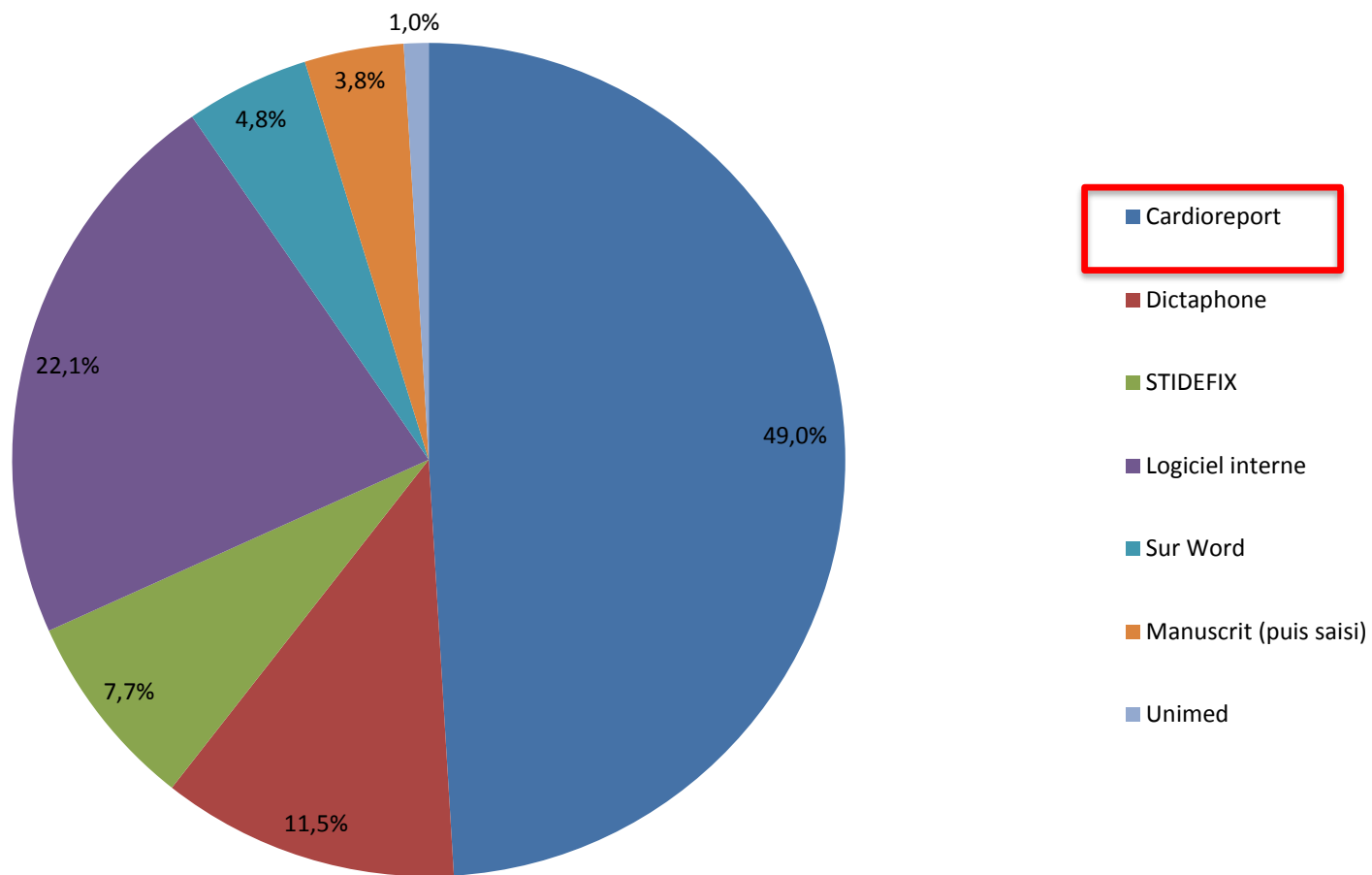
■ Brochure distribuée par les fabricants

■ Non standardisé

■ Non renseigné



Support de réalisation du compte rendu d'implantation



Conclusion

- Céphalique en première intention
- Coté gauche
- Septum
- Sonde vissée

- Pansement refait en post op

Conclusion

- Matériel IRM compatible
- IRM pas en routine pour tous

- CR cardioreport
- Info risque doc SFC
- Info pacemaker doc FFC *