

# PERSPECTIVES 2017

December Friday 15 - BORDEAUX

Organization: E. Ducasse, M. Sibé



[www.congresperspectives.com](http://www.congresperspectives.com)

Dr O . REGNARD

CLINIQUE SAINT JOSEPH

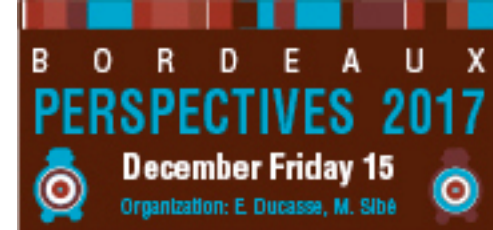ANGERS

# Conflits d'intérêt

BIOTRONIK

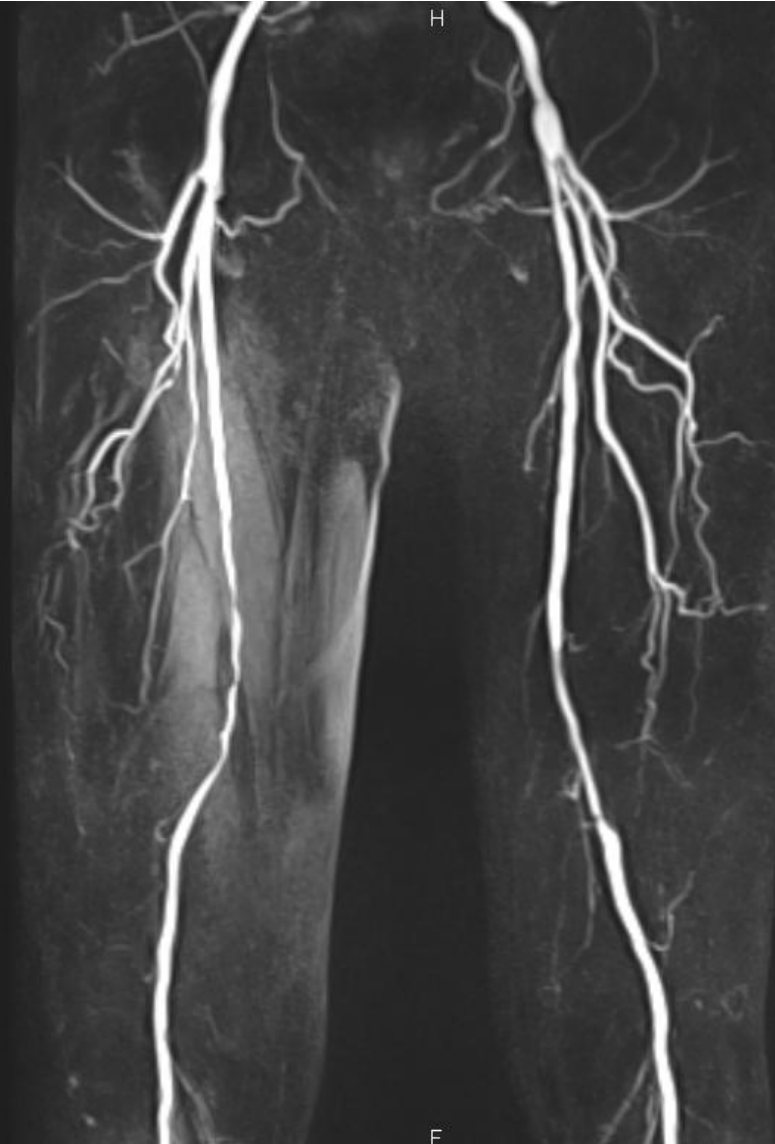# Mon cas le plus horrible /didactique SFA

# PRESENTATION



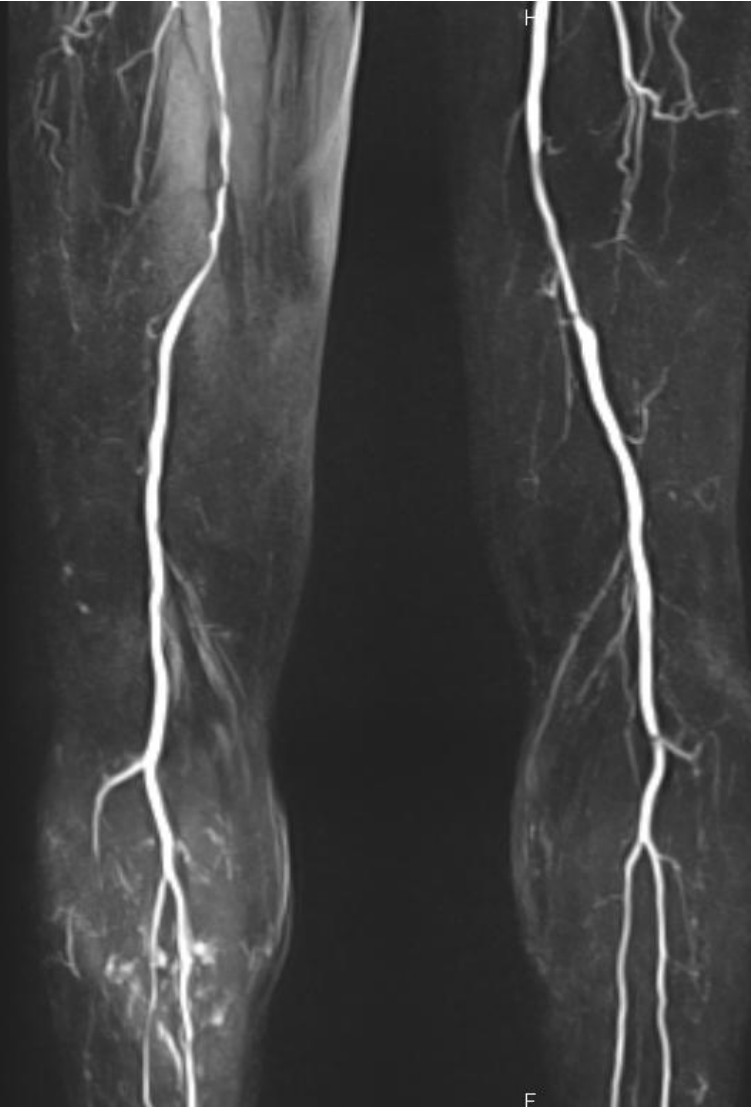- PATIENT DE 77 ans, PAC en 89, déjà dilaté à droite en 2010 et à gauche il y a 3 et 6 ans en FS G, Endartériectomie ilio-fémorale gauche en 2015, opéré de sa carotide Dte 2017 et qui claudique à nouveau à 50 m à gauche .
- Au Doppler lésions FS et poplité sous articulaire .


# Angio IRM




Cor>Sag


# Angio IRM 2































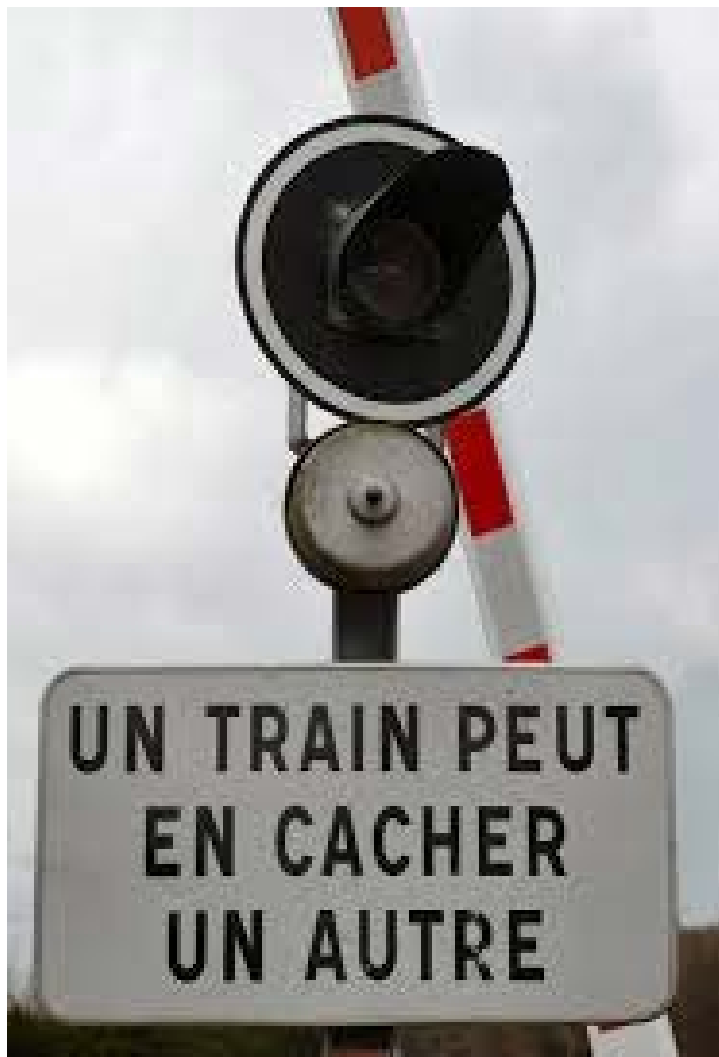







# PERSPECTIVES 2017

December Friday 15 - BORDEAUX

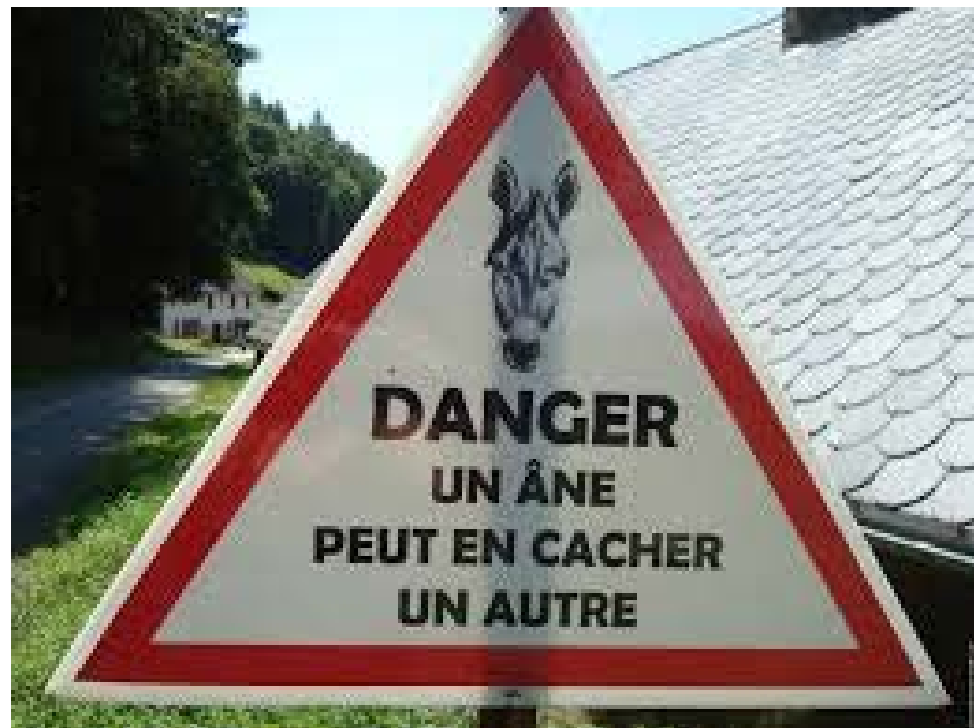Organization: E. Ducasse, M. Sibé



[www.congresperspectives.com](http://www.congresperspectives.com)



**OU**



# le pire du pire !

- Homme fumeur.
- 60 ans
- HTA
- Claudication 2 faible
- Lésions sévères SFA Dte
- Père d'une amie



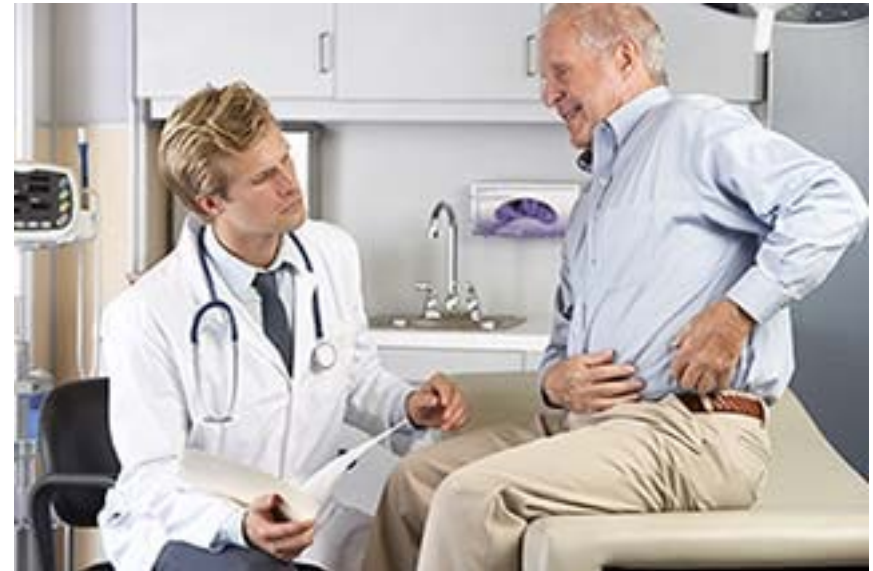# Traitement

- Dilatation et stent FS Gche
- Ambulatoire
- Ras à 1 mois
- Satisfaction de la copine
- Je suis un héros



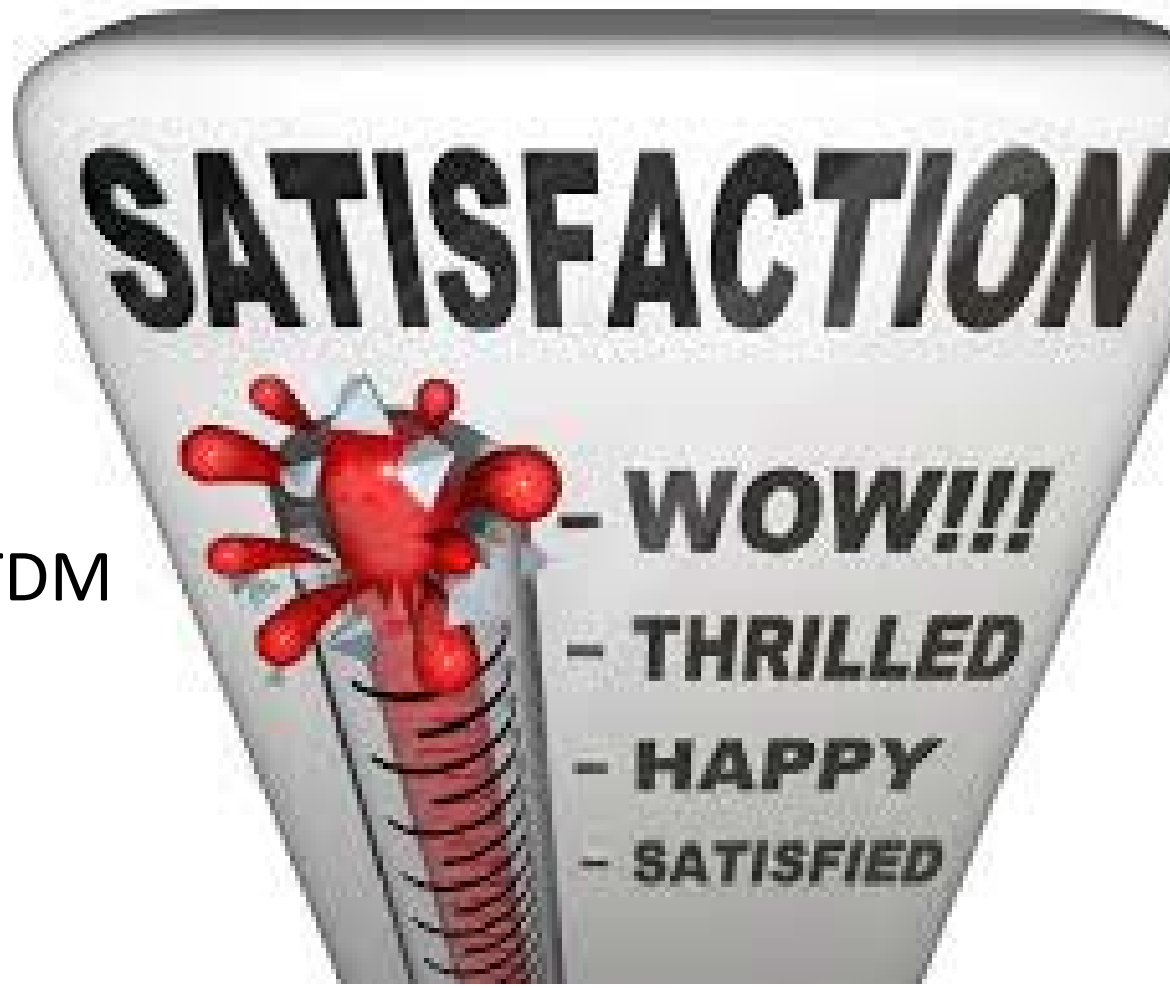# Suivi

- 3 mois. Ras
- 6 mois. Ras
- 12 mois. Ras
- 2 ans : douleur de hanche Gauche .



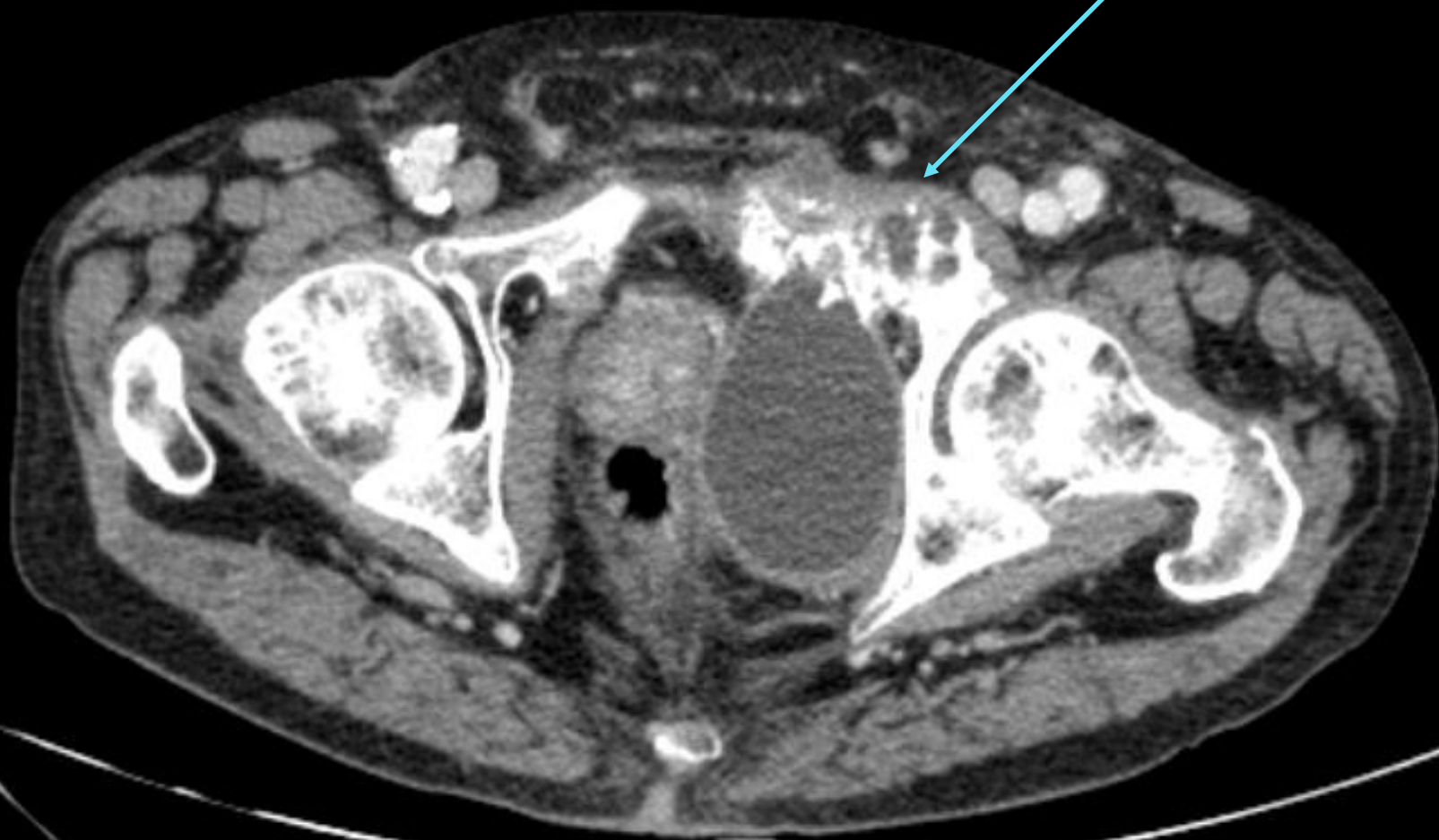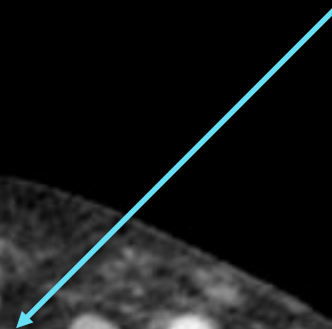
# Doppler

- Fs perméable
- Pas de lésion iliaque
- Ouf
- Toujours un héros
- Bassin de face. Puis TDM





POUR LES NULS



# TDM THORAX

**LE HEROS DEVIENT UN CRÉTIN  
DOUBLÉ  
D'UN ASSASIN**





# DIAGNOSTIC

## Adénocarcinome pulmonaire stade 4 d'emblée

Faire-part de DC 6 MOIS PLUS TARD


Madame Dolorès Artère , sa Fille Tatiana, ont la douleur de vous faire part  
du décès de

Monsieur Paul ARTERE.

Survenu dans sa 62<sup>ème</sup> année

suite à la prise en charge non efficace de son chirurgien vasculaire .

Ni fleurs. Ni couronne .



# PERSPECTIVES 2017


December Friday 15 - BORDEAUX

Organization: E. Ducasse, M. Sibé



[www.congresperspectives.com](http://www.congresperspectives.com)

Ce qu'il fallait faire



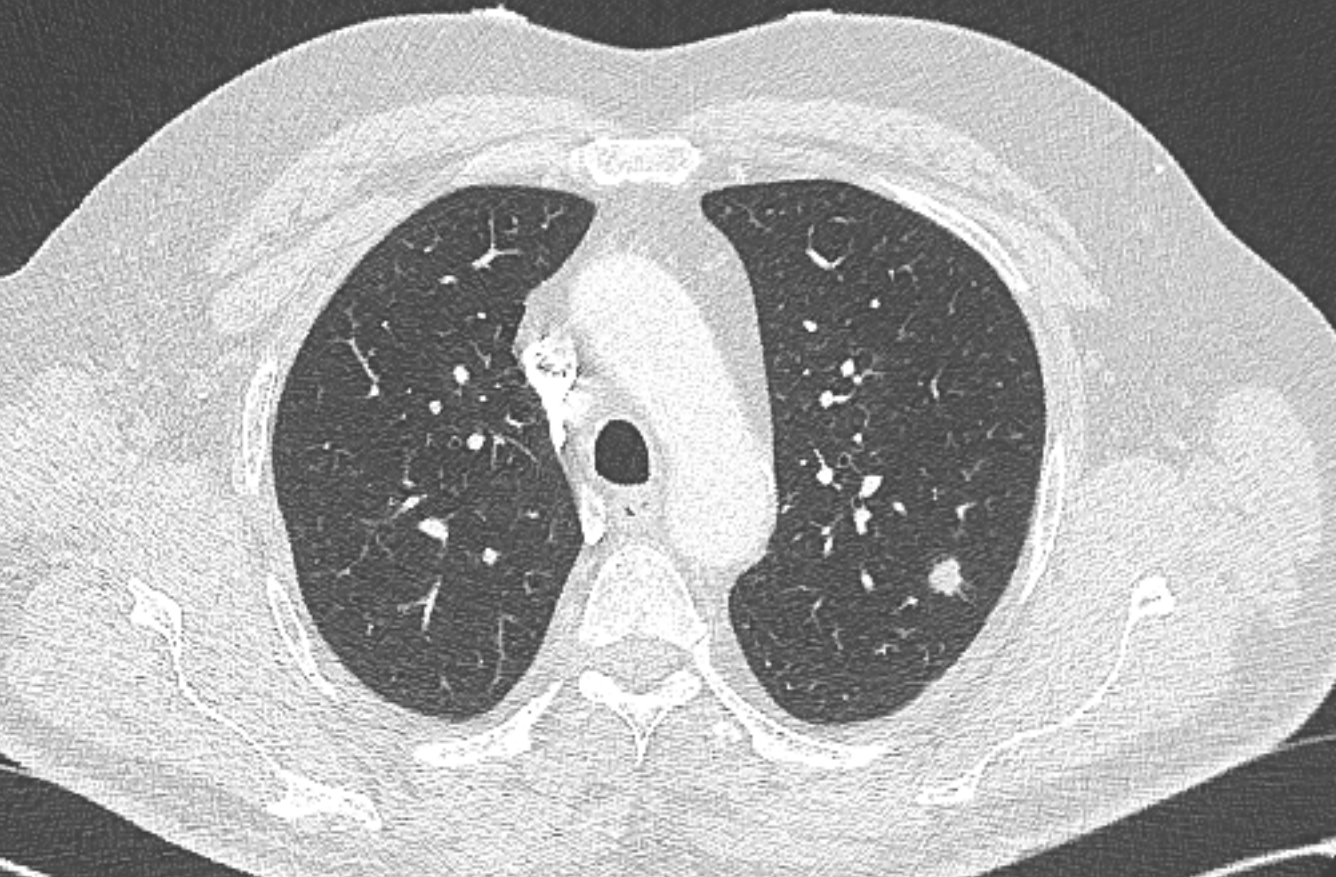
# PERSPECTIVES 2017

December Friday 15 - BORDEAUX

Organization: E. Ducasse, M. Sibé



[www.congresperspectives.com](http://www.congresperspectives.com)



Stade 2

TABAC

HTA

TDM systématique

Bilan pulmonaire complet

Bilan cardio

Staff

Wedge: adénoK

Lobectomie et curage

pT1NOMO

Puis traitement du stade  
2 ....



# PERSPECTIVES 2017

December Friday 15 - BORDEAUX

Organization: E. Ducasse, M. Sibé



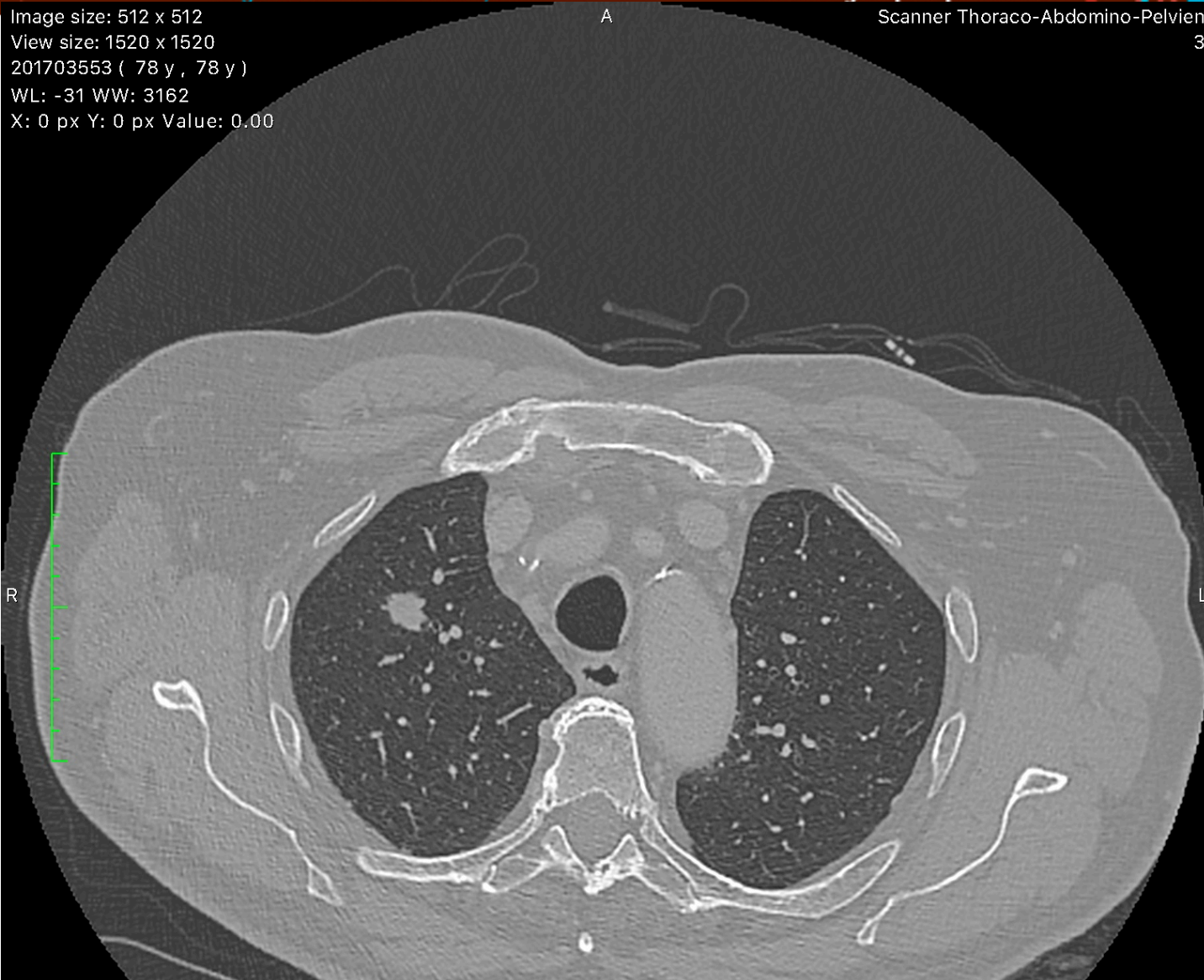
[www.congresperspectives.com](http://www.congresperspectives.com)

Scanner Thoraco-Abdomino-Pelvien

Image size: 512 x 512  
View size: 1520 x 1520  
201703553 ( 78 y , 78 y )  
WL: -31 WW: 3162  
X: 0 px Y: 0 px Value: 0.00

A

3



R

L

Stade 2  
TABAC  
TDM THO de principe  
adénoK  
Traité  
pT1N0M0

Puis enfin  
Dilatation de la FS.

# CONCLUSION 1

## BILAN D'UNE AOMI

- DOPPLER membres inférieurs
- Doppler TSA
- Bilan Cardio
- ARTERIO ET DILAT EN AMBU
- TDM THORACIQUE NON INJECTÉ SYSTEMATIQUE DÉS 20 PA
- Oubliez la RP.

# CONCLUSION 2

- En Endo-vasculaire, quand ça veut pas, ça veut pas.
- Etre Opiniâtre mais pas trop !
- ET quand ça Beurre sévère
- Il FAUT savoir OUVRIR, PONTER ET SAUVER LA IAMRF
- Ne JAMAIS oublier le Thorax !



# PERSPECTIVES 2017

December Friday 15 - BORDEAUX

Organization: E. Ducasse, M. Sibé



[www.congresperspectives.com](http://www.congresperspectives.com)

## MERCI

Gonflé le petit Angevin

Tu l'as dit Bouffi .

